

Computer gestützte 3D Implantatinsertion mit der coDiagnostiX Planungssoftware und der “Gaiberger - Navigationsschablone“

nach Zahntechnikermeister Wolfgang Bollack
Gaiberg März 2006

Planungsprinzipien aus zahntechnischen und zahnärztlich chirurgischen Perspektiven.

Ein Beitrag von ZTM Wolfgang Bollack, **ProLab** Heidelberg,
in Teamarbeit mit meinen zahnärztlichen Partnern
Dr. Uwe Richter Heidelberg und Dr. Marius Steigmann Neckargemünd

Seit der Entwicklung der ersten Implantatplanungssoftware „SIM/Plant“ im Jahr 1993 in den USA und deren Einführung in Deutschland durch Herrn Konrad Jakobs 1995, hat sich die Technik der Schablonen geführten Implantatinsertion qualifiziert weiterentwickelt.

Die Qualifikation

Unser Labor gehört zu den ersten 15 Laboren in Deutschland, die sich als Fachlabor für Implantologie zertifiziert haben. Wir sind seit der ersten Stunde der Entwicklung der Planungsschablonen dabei und haben selbst viele Beiträge und Publikationen zur Weiterentwicklung geleistet. Mit fast 500 geplanten Fällen haben wir viel Erfahrung gesammelt, die unsere Schablonentechnologie, neben der Weiterentwicklung der Software, entscheidend beeinflusst hat.

Die Planungssoftware

Nach der erfolgreichen Einführung der SIM/Plant Planungssoftware haben sich auch deutsche Softwareentwickler des Themas angenommen. Im Jahr 1999 hat die IVS Solutions AG aus Chemnitz mit “coDiagnostiX®“ die erste deutsche vollwertige 3D Planungssoftware entwickelt, gefolgt von der in Heidelberg entwickelten “ Implant 3D “ Planungssoftware von der Fa. med 3D GmbH. Diese beiden gleichwertigen Programme kann man heute als Marktführer bezeichnen. Der Fa. med 3D ist es als erster gelungen, ein brauchbares Umsetzungsgerät “X1- Hexapod “ für die Übertragung der Planungsdaten aus der Planungssoftware auf die Schablone zu entwickeln. Wenige Monate später brachte auch die Fa. IVS mit dem “gonyX®“-Koordinatentisch“ ein vergleichbares System auf den Markt.

Damit war ein entscheidender Durchbruch in der Schablonennavigation gelungen: Es war nicht mehr wie früher nötig, vor der Erstellung des CT´s Titanhülsen als Planungsgrundlage in die Schablone zu setzen, die dann nach der Planung wieder mühevoll korrigiert werden mussten; sondern: man konnte mit dem Transfertisch die

Koordinaten der im PC geplanten Implantatposition direkt auf die Schablone als Hülsenposition übertragen. So wurde es möglich, die Planung des Zahnarztes sofort in die richtige Bohrhülsenposition zu überführen.

Eine "Problemzone" des Verfahrens wurde dadurch beseitigt.

Das Prinzip der Gaiberger Navigationsschablone

Bei Zahnimplantaten muss die Position des gingivalen Durchtrittspunktes sowohl aus statischen wie auch aus ästhetischen Aspekten immer exakt unter dem zu ersetzenden Zahn bei Kronen und Brücken bzw. einem abnehmbaren Zahnersatzes geplant werden. Die Gaiberger Navigationsschablone dient hierbei als sicheres Übertragungsmedium der virtuellen Planungsdaten aus dem Computer in den Patientenmund.

Die Übertragungsgenauigkeit die wir dabei erreichen liegt im 10tel Millimeterbereich.

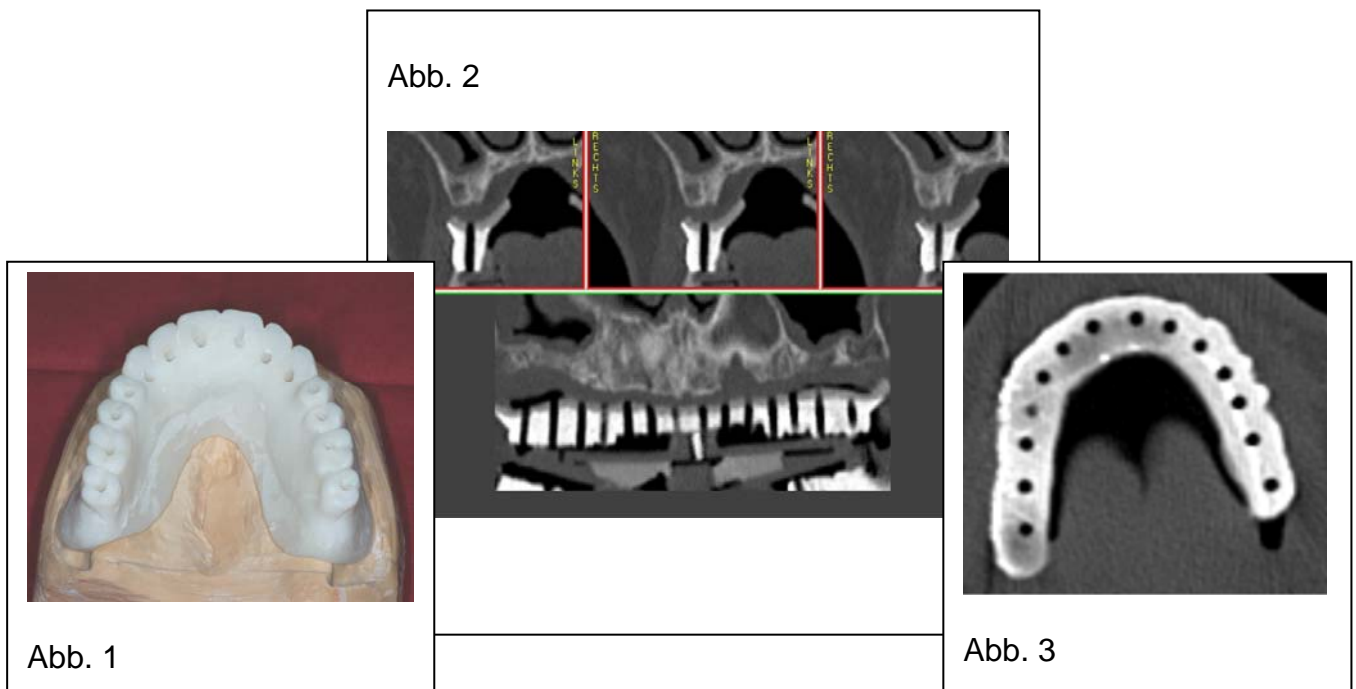
Dazu wird zunächst eine Prothetikplanungsschablone erstellt, die in Form und Größe den geplanten Zahnersatz simuliert (Setup). Für die Umsetzung des neuen Verfahrens muss die Prothetikplanungsschablone ein Registriersystem zum Andocken der Planungssoftware und einen Übertragungstisch erhalten. Das Konzept der Planungssoftware coDiagnostiX® der IVS Solutions AG hat uns in diesem Punkt sehr überzeugt. Mit dem refFix® Aufsatz werden drei Titanpins (Landmarks) auf einer Ebene exakt an die Schablone montiert. Ein Pin im frontalen Bereich und zwei Pins im dorsalen Bereich eines Kiefers. Dies hat folgende Vorteile: die Pins liegen weit von einander entfernt und sind nahe am OP Gebiet. Dadurch entsteht die höchstmögliche Registriergenauigkeit und die bestmögliche Übertragungsqualität im OP Gebiet. Fehler, die evtl. beim Andocken der Software im Zentrum einer Schablone entstehen, wirken sich in den Randzonen, also im OP Gebiet, durch den verlängerten Hebelarm deutlich stärker aus. Seit der Programmversion 5.1 der coDiagnostiX® Planungssoftware ist die automatische Lokalisation der Landmarks auf der Schablone und die Kalibrierung durch die Software möglich. Dadurch werden auch kleinste Ungenauigkeiten, die nach einer Veröffentlichung von Dr. Dr. Peter Ehrl, Berlin zwischen CT Datensatz und Planungssoftware entstehen können, eliminiert. Dies ist einer der Gründe, weswegen wir ausschließlich mit der coDiagnostiX® Planungssoftware arbeiten. Die derzeit aktuellste Version 5.6 enthält weitere Neuerungen und nützliche Weiterentwicklungen.

Wir stellen diese Software unseren Kunden als besondere Serviceleistung zur Verfügung.

Die "All in One" Philosophie der Gaiberger Navigationsschablone

Die Gaiberger Navigationsschablone folgt der "all in one" Philosophie: es wird nur eine Schablone hergestellt, die im Laufe des Verfahrens ausschließlich okklusal verändert wird und deren basale Auflagefläche unverändert bleibt: Okklusal wird die Zahnaufstellung im Verfahrenprozess zunächst verändert durch Anlage röntgentransluzenter Bohrkanäle und später durch Abschleifen der Zahnaufstellung bis auf 4mm Restbauhöhe mit Einbau der Bohrhülsen. Dabei bleibt die Basis unverändert. Durch dieses Verfahren ist eine Dokumentation zwischen der vom Behandler geplanten und der vom Labor umgesetzten Bohrhülsenposition auf der Schablone gesichert. Die Positionierung der Bohrhülsen ist für den Behandler auf der Schablone nachvollziehbar.

Die drei Phasen der “ Gaiberger Navigationsschablone “



Phase 1: Die Prothetikplanungsschablone

Mit der Prothetikplanungsschablone wird im Sinne der Rückwärtsplanung – “ Backward planning “ - die gewünschte Situation mit röntgenopakem Kunststoff simuliert (Abb. 1).. Nach Anprobe und Akzeptanz durch Patient und Behandler wird jeder aufgestellte Schablonenzahn mit einer 2mm Bohrung versehen (Abb. 1). Diese Bohrung ist im CT Datensatz als Schatten zu erkennen. Wir nennen es das “ Implantatprothetische Planungslumen“ (Abb. 2+3). Es stellt die Zahnkronenachsenrichtung bzw. spätere Abutmentrichtung dar und dient bei der Implantatplanung als Orientierung für den Implantatdurchtrittspunkt, ist also nicht zwangsläufig die spätere Implantatachsenrichtung. Es werden immer alle Schablonenzähne durchbohrt, auch wenn weniger Implantate geplant sind. Dadurch werden dem Chirurgen alle Optionen für eine andere Implantatposition offen gehalten. Für uns Zahntechniker ist es schon bei der Herstellung der Prothetikplanungsschablone wichtig zu wissen, welche Implantatdurchmesser geplant sind. Dabei müssen die minimalen interimplantären Abstände von 3mm (nach Tarnow) berücksichtigt werden. Ergibt die Planung interimplantäre Abstände von unter 3 mm (Abb 5), muss derart umgeplant werden, dass die Distanz zwischen zwei Implantaten minimal 3 mm beträgt (Abb. 7). Implantatdurchmesser, interimplantäre und dentoimplantäre Abstände sowie die Implantatanzahl bestimmen grundsätzlich die Anzahl und Größe der zu planenden Zähne und Zwischenglieder.

Darüber hinaus werden durch die klinische Situation zusätzliche Anforderungen gestellt: meistens geben vorhandene Restzähne oder die gewohnte Prothesenzahngröße eine bestimmte Zahndimension vor.

Also resultieren für die Planung folgende Parameter:

1. Fixe Planungsgrößen: Vom Patienten gewohnte oder gewünschte Zahngröße und Tarnow Abstand (3 mm oder mehr)
2. Variablen Planungsgrößen: Implantatdurchmesser und interimplantäre Abstände (3mm oder größer) Anzahl der Implantate bzw. Zwischenglieder

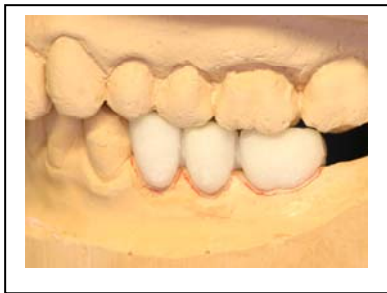

Abb. 4
Prothetikplanung
zu kleine Zähne

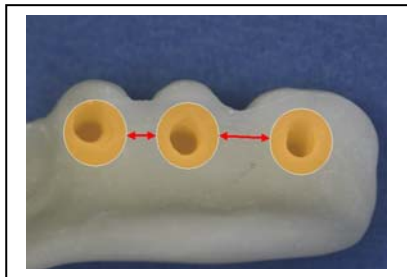


Abb. 5 zu geringe
interimplantäre Abstände
geplanten Implantaten

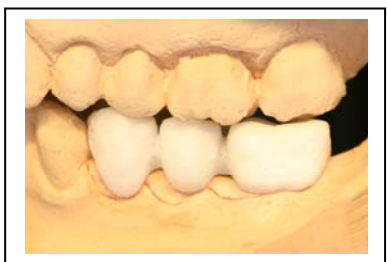

Abb. 6
Aufstellung mit breiteren
Prothesenzähnen

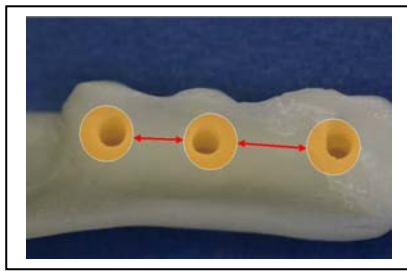


Abb. 7
ausreichender interimplantärer
Abstand (3mm nach Tarnow)

Phase 2: Die Prothetikplanungsschablone wird zur CT- Schablone umgearbeitet

Durch die Montage des reFiX® Aufsatzes mit den Landmarks zum Andocken der Planungssoftware wird die Prothetikplanungsschablone zur CT- Schablone (Abb. 8). Es ist darauf zu achten, dass bei Metallkronen im Gegenkiefer Abstandshalter angebracht werden, um Einstrahlungen von Streuartefakten auf die Landmarks und natürlich auch in den Knochen zu vermeiden.

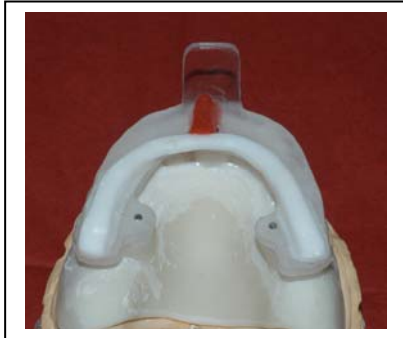

Abb. 8, reFiX® Aufsatz und Zieleinrichtung

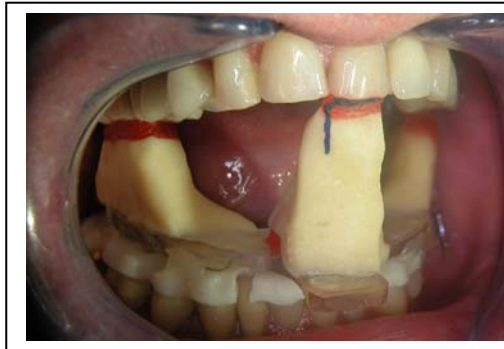

Abb. 9, Jig, als Bissperre zur Vermeidung von Einstrahlungen der Streuartefakte aus dem Gegenkiefer

Dies geschieht durch einen frontalen Jig, der als Bissperre fungiert (Abb. 9). Damit werden Streustrahlen von Metallkronen aus dem Gegenkiefer ferngehalten. Danach geht der Patient zur Computertomographie. Im CT- Datensatz müssen alle Landmarks vollständig sichtbar sein. Die geplante Prothetik sowie die knöcherne und Weichgewebs-Anatomie sind im Datensatz dreidimensional dargestellt (siehe Abb. 2).

Die radiologischen Aspekte

In 90% unserer Planungsfälle haben Patienten bereits Metallkronen im Mund. Diese führen durch die Ablenkung des rundumlaufenden Röntgenstrahls eines Computertomografen zu störenden Streuartefakten. Dieses Phänomen lässt sich prinzipiell nicht vermeiden. Mit dem coDiagnostiX® Planungsprogramm können die Artefakte jedoch durch segmentieren beseitigt werden. (Abb. 10,11,12)

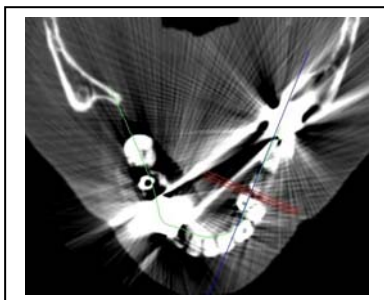


Abb.10, Artefakte durch Metallkronen

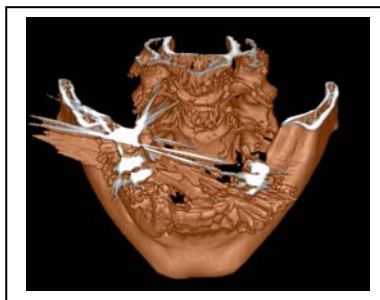


Abb.11, unsegmentierter 3D Rohdatensatz

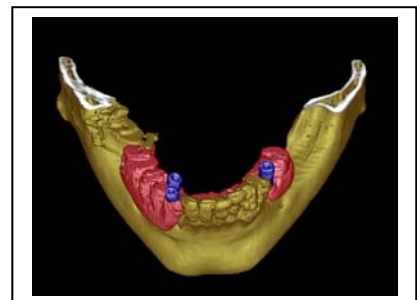

Abb. 12, segmentierter Datensatz

Üblicherweise wird als Standardprotokoll mit der Gantryeinstellung Null gearbeitet (Abb.13, schwarze Strahlendarstellung), die sich dadurch auszeichnet, dass die Röntgenstrahlrichtung senkrecht zum Patiententisch/-ebene ausgerichtet ist. Jedoch kann man die Artefakte durch entsprechende Einstellung der Gantryebene oder Überstreckung des Kopfes aus dem zu planenden Knochenbereich in die prothetische Ebene verlagern (Abb.13, gelbe Strahlendarstellung). Außerdem existieren Protokolle zur fehlerreduzierten Abbildung bestimmter Strukturen wie z.B. des N. mand. (Abb.14).

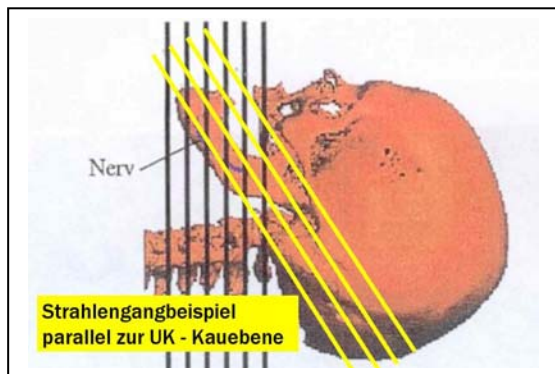


Abb. 13 Standardprotokoll Gantry Null (Schwarz) und Gantry geneigt (gelb) (Bilder von Dr. Stein Fa. med 3D)




Abb. 14 Einstellung zur optimierten Abbildung des Nervus mandibularis

Durch die beschriebenen Streuartefakte im Planungskiefer ist in manchen Fällen die Darstellung der röntgenopaken Zähne im Datensatz unvollständig oder eingeschränkt. Um nun trotzdem ein geplantes Implantat in optimaler, zentrischer, wenig geneigter Richtung zum Antagonisten planen zu können, haben wir eine röntgenopake Zieleinrichtung entwickelt (Abb. 15,16,17). Sie markiert im CT - Planungssatz die genaue Position des antagonistischen Zahnes im gegenüberliegenden Kiefer, der üblicherweise im unimaxillären Datensatz nicht sichtbar ist, da aus Gründen der Strahlenhygiene nur der Planungskiefer geröntgt wird.

Die antagonistische 3D Zieleinrichtung

Abb. 15

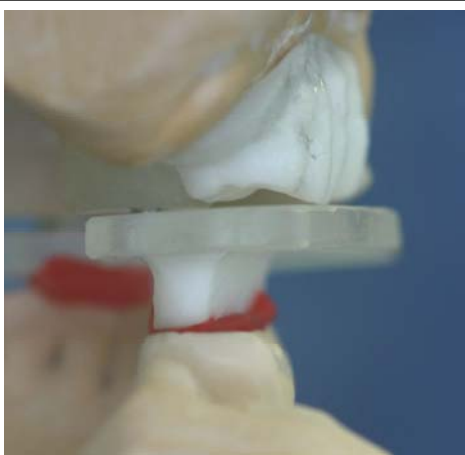
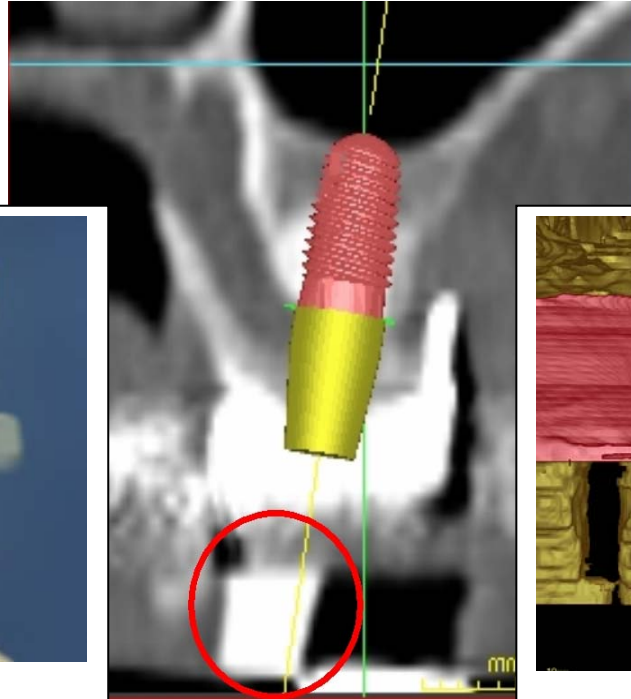


Abb. 16

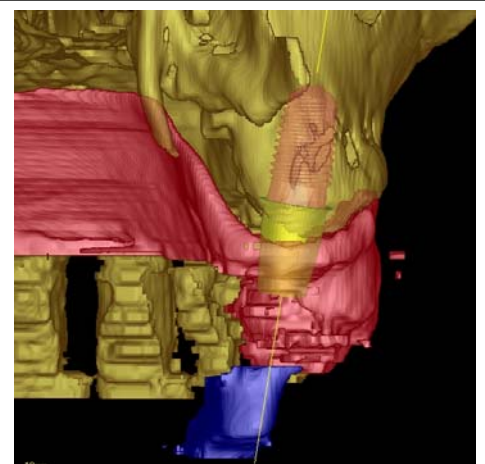


Abb. 17

Die Implantatplanung

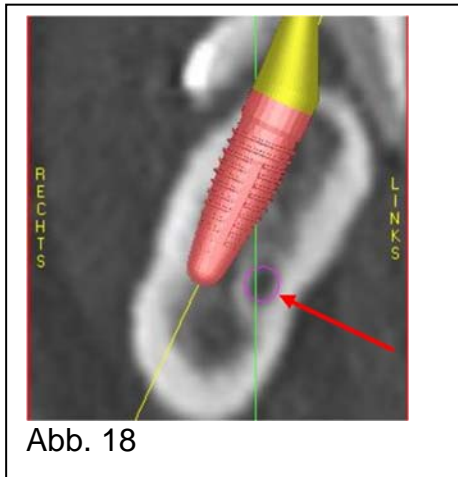
Unsere jahrelange Erfahrung mündet in der Konklusion, dass bei umfangreichen Implantatversorgungen die besten Ergebnisse entstehen, wenn folgende Voraussetzungen erfüllt sind.

1. Prothetische Erfahrung des Implantologen
2. Verwendung einer Navigationsschablone
3. Teamplanung zwischen implantologisch erfahrenem Zahntechniker und Implantologen/ Prothetiker

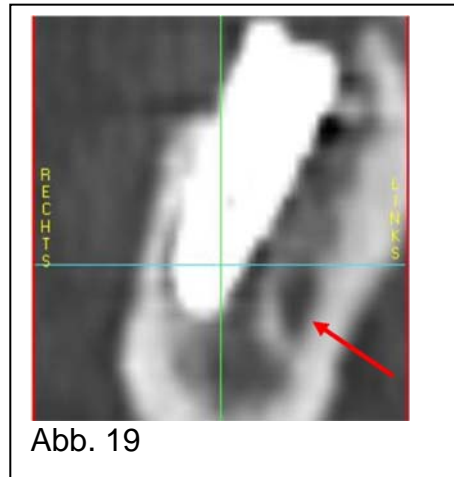
Viele Entscheidungen über die spätere Art der Versorgung werden in diesem frühen Planungsstadium getroffen. Für den Behandler und Patienten entstehen dabei folgende Vorteile: Die Entscheidung, ob eine Versorgung festsitzend gestaltet werden kann oder besser abnehmbar durchgeführt werden sollte, fällt bereits in der Planungsphase, kann als festsitzende Versorgung a priori jedoch nicht garantiert werden. Die wesentlichen Vorteile für den Chirurgen sind die genaue Darstellung der anatomischen Strukturen im dreidimensionalen Raum, die Planung eventueller augmentativer Maßnahmen, die Auswahl der Form, Größe und Anzahl der zu verwendenden Implantate und eine deutlich verkürzte OP-Dauer.

Die zahnärztlich chirurgischen Aspekte (Dr. Uwe Richter)

Eine der einzigartigen Indikationsstellungen der Schablonennavigation ist die paranervale Implantation im Unterkiefer. Bei einem im Seitenzahnbereich des Unterkiefers breit ausgebildeten, aber in der Vertikaldimension bereits atrophierten



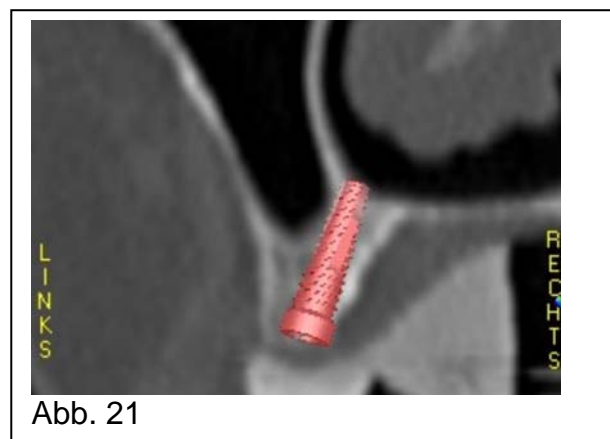
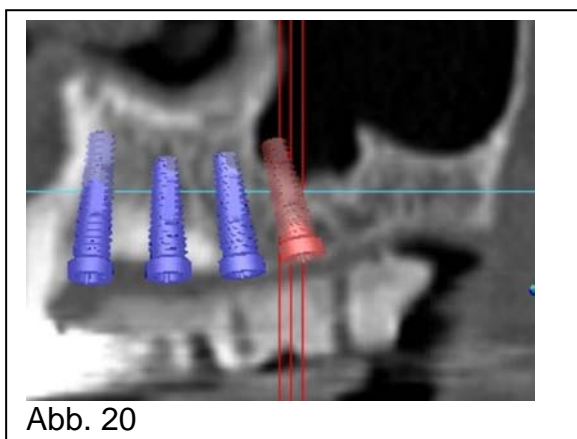
Virtuelle CT Planung
Crosssectional Regio 47



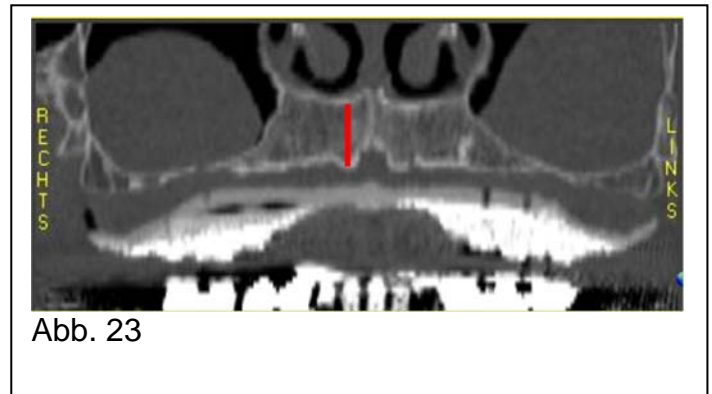
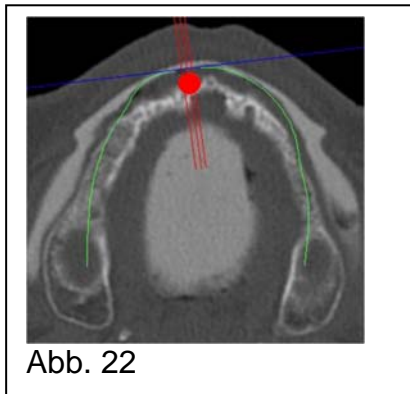
Post OP Kontroll CT
Crosssectional Regio 47

Bilder von Dr. Uwe Richter, Heidelberg

Alveolarfortsatz muss die paranervale Implantation in Erwägung gezogen werden: Dazu wird der Unterkieferkörper in der Koronarebene vermessen. In Abb. 18 ist die Cross sectional Ansicht Regio 046 mit virtuellem (geplantem) Implantat dargestellt. Der Sicherheitsabstand zum Nervus alveolaris inferior wird mit 1 mm festgelegt. Im hier gezeigten Beispiel ist die lateral von V/3 gelegene Knochendichte von besonderer Bedeutung, da prinzipiell das Abgleiten eines Bohrinstrumentes vom kompakten zum spongiösen Knochen angenommen werden muss. Im dargestellten Fall bedeutet dies, dass das Implantatbohrinstrument bei Kontakt mit der bukkalen Kortikalis zur spongiösen Seite, nämlich in Richtung Nervus mandibularis abgelenkt werden kann. Das Ergebnis der Planung konnte mit einem Kontroll-CT (Abb. 19) dokumentiert werden.



Außer bei der Implantation im Unterkiefer gibt es auch für den Oberkiefer Indikationen: Neben der Implantation Regio seitlicher Schneidezahn bei Nichtanlage, kann in Einzelfällen auch eine submedioantrale ("transversale") Implantation zur Vermeidung eines Sinuslifts beitragen. In Abb. 20 Panoramaschicht (PSA) - erscheint eine Implantation Regio 016 ausschließlich mit Sinuslift möglich. Dagegen zeigt das Cross sectional in Abbildung Abb. 21, dass durchaus kaudal des Sinus via Caum nasi mit ausreichender Implantatlänge und –durchmesser implantiert werden kann. Zuletzt soll auch auf die Qualität der Axialschichtung des CT hingewiesen werden, die in Form einer Übersicht das wahre Knochenangebot zeigt (Abb. 22), während in der PSA (Abb. 23) nur augenscheinlich ein größeres Volumen vorgetäuscht wird.

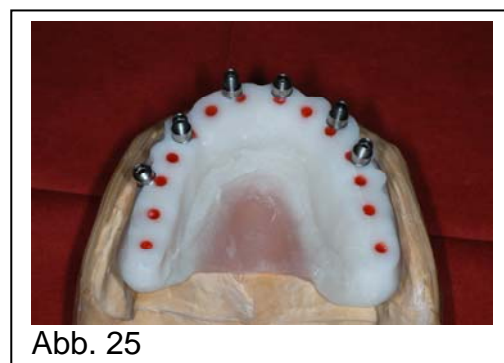
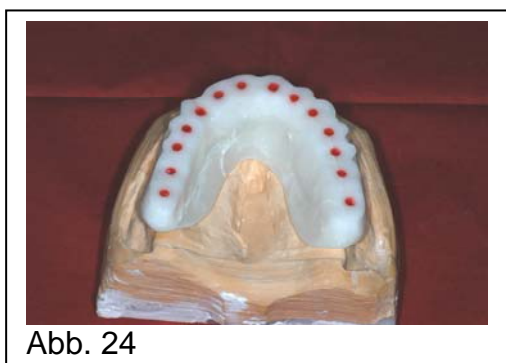


Ende des Beitrags von Dr. Uwe Richter

Phase 3: Die CT- Schablone wird zur OP- Schablone umgearbeitet

Wir, als Fachlabor für Implantologie und 3D Planung, stellen unseren Kunden die Planungssoftware zur Verfügung. Sie können sich direkt in unseren Computer einloggen und per ISDN Leitung mit uns gemeinsam planen und von unserer großen Erfahrung profitieren. Danach übertragen wir die vom Behandler geplanten Implantatpositionen auf die Schablone. Die Planungsschablone wird zur OP Schablone.

Nach der Planung durch den Behandler werden die Schablonenzähne in ihrer Höhe soweit gekürzt, dass nur noch eine Bauhöhe von 4mm zur Aufnahme der Bohrhülsen übrig bleiben. Dadurch wird gewährleistet, dass die Pilotbohrung möglichst tief in den Knochen eindringen kann und es an schwer zugänglichen distalen Bohrpositionen oder bei eingeschränkter Mundöffnung noch möglich ist Standardbohrerlängen in die Hülsen einzuführen.




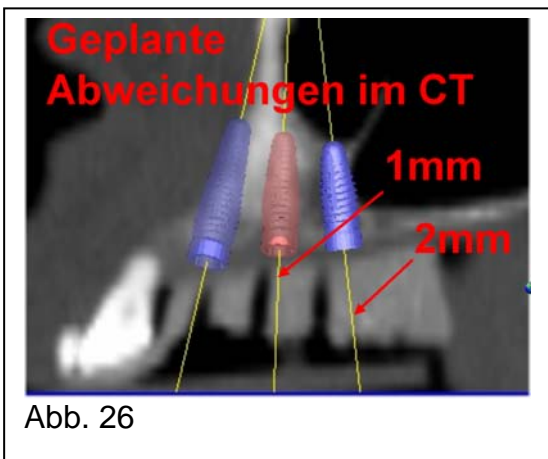
Dokumentation!

Die Bohrlumen der Planungsschablone werden im Labor mit rotem Kunststoff verschlossen (Abb. 24). Damit ist das im CT sichtbare Planungslumen auf der Schablone farblich markiert. Es folgt mittels "gonyX®"-Koordinatentisch die Positionierung der Bohrhülsen nach der Planung des Zahnarztes (Abb. 25).

Ist eine Bohrhülsenposition deckungsgleich mit dem implantatprothetischen Planungslumen im CT, wird kein roter Kunststoff mehr sichtbar sein.

Bei geplanten Abweichungen vom Planungslumen durch Winkelungen oder Horizontalverschiebung der Implantatposition ist die entsprechende Abweichung auf der Schablone erkennbar und nachvollziehbar (Abb. 26, 27). Die dazugehörige Prothetik sehen Sie in Abb. 40+41.

Außerdem hilft uns diese Technik im Labor bei der Selbstkontrolle in Bezug auf die Einstellungen am Übertragungstisch und die Plausibilität der Bohrungen. Wenn auf der Schablone sichtbar wird, dass die geplante Implantatposition prothetisch aus dem Ruder läuft, kann es vorkommen, dass eine Umplanung der Hülsenposition notwendig wird und man nochmals in die CT Planung zurück muss.



Die Gaiberger Navigationsschablone ist das einzige Schablonenkonzept bei der eine visuelle Nachprüfbarkeit der vom Zahntechniker umgesetzten Bohrhülsenposition im Vergleich zu der vom Behandler geplanten Implantatposition auf der Schablone möglich ist.

Softwareseitiges Kontrollsystem!

Nicht zuletzt durch unsere permanenten Forderung nach Kontroll- und Dokumentationsmöglichkeiten und dem Wettbewerbsdruck der Softwareanbieter sind nun auch bei den Planungsprogrammen von IVS Solutions und Med 3D solche Kontrollverfahren entwickelt worden. Bei coDiagnostiX® ließ sich die Dokumentation der Bohrachsenrichtung sehr leicht mit vorhandenen Konstruktionselementen realisieren. Die Software liefert uns als Ausdruck die sogenannte "gonyX® Verifizierung" (Abb. 28) diese wird als transparente Kontrollfolie ausgedruckt. Mit den drei Fixierungspins des Scantrays wird die Folie exakt mit der Bohrschablone verbunden. Zur Kontrolle werden Metallstifte durch die Bohrhülsen gesteckt die, bei korrekter Umsetzung der Planung, exakt auf die Zielpunktmarkierungen treffen. Oder man blickt von der Oberseite der Bohrschablone direkt in den Bohrkanal. (Abb. 29 - 32)

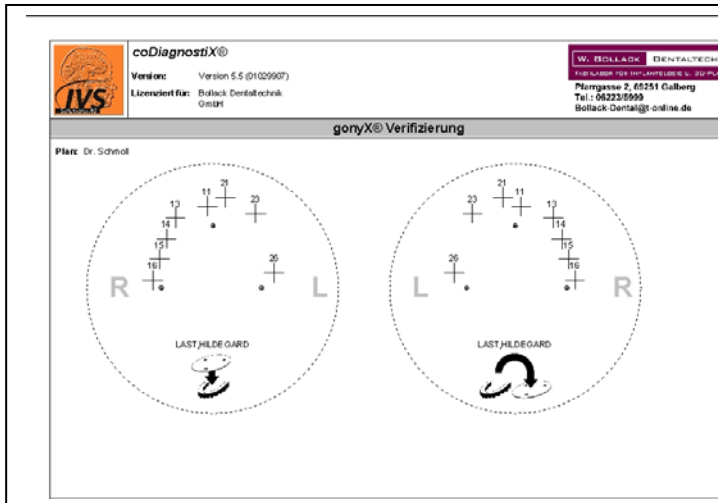


Abb. 28, Die gonyX Verifizierung, markiert die Zielpunkte der geplanten Implantatposition





Abb. 29 und 30, Metallstifte zeigen genau auf die Zielpunktmarkierung

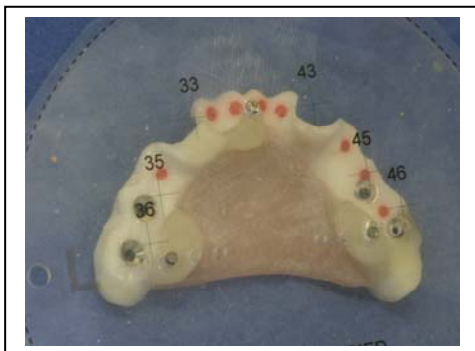


Abb.31, Kontrollfolie montiert an Fixierungspins des Scantrays

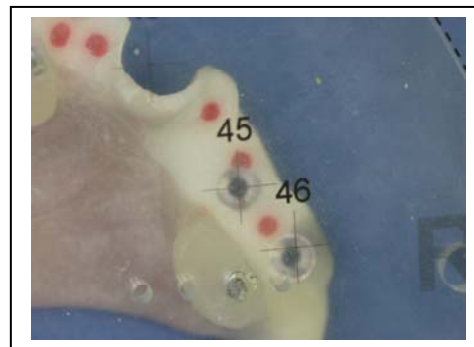


Abb. 32, Kontrolle des korrekten Bohrkanals von der Oberseite der Bohrschablone

Die Bohrhülensysteme

Die Bohrschablone wird im Regelfall nur für die erste Pilotbohrung verwendet. Wir arbeiten mit drei verschiedenen Hülsensystemen. Die Einzelbohrhülse hat eine Länge von 4 mm und verschiedene Innendurchmesser von 2,0 / 2,2 und 2,35 mm je nach Größe des Pilotbohrers eines Implantatsystems.

Durch die Nachuntersuchung einiger Planungsfälle bei denen die 3D Planungsdaten mit dem Ergebnis der OP durch ein Kontroll- CT verglichen wurden haben wir festgestellt, dass es in manchen Fällen zu Abweichungen kommt. Diese sind nicht systembedingt, sondern ergeben sich zum Einen aus der mangelnden Lagesicherung einer Schablone bei zahnlosen Kiefern und zum Anderen durch Abgleiten des Pilot- und Formbohrers an der härteren Kortikalis.

Für beide Fälle gibt es Lösungsmöglichkeiten. Um Abweichungen von der ersten Pilotbohrung zur endgültigen Formbohrung zu vermeiden verwenden wir ein dreifach Hülsensystem mit dem zunächst eine Pilotbohrung von 2,0mm und danach, durch Austausch der Innenhülse, eine weitere Pilotbohrung mit 2,8mm schablonengeführt angelegt wird. Durch Entnahme der Innenhülse kann eine weitere Bohrung bis auf 3,5mm schablonengeführt hergestellt werden.

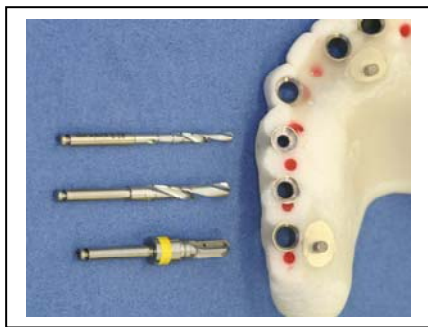


Abb. 33, dreifach Hülsensystem 2,0 / 2,8 / 3,5 mm Durchmesser

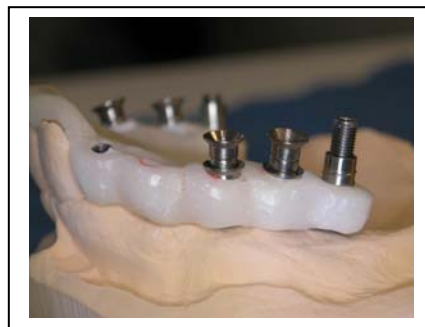


Abb. 34, Einzelhülse dreifach Hülse und Ím-tec Hülse

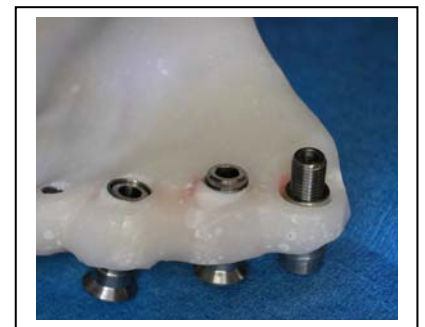

Abb.35, Ím-tec Hülse, mit basaler Abstützung

Zahnloser Unterkiefer

Auch die Problematik der Lagesicherung der Schablone im zahnlosen UK ist gelöst. Durch die Verwendung des Ím-tec Hülsensystems nach Dr. Herbert Hatzlhoffer (Abb. 34 - 38) ist eine knöchernerne, stabile Abstützung der Schablone möglich. Es wird eine nach Dr. Richter als "Fingerprint" bezeichnete Druckfläche angelegt (Abb. 36), die einerseits die Schablone bei der OP stabilisiert und andererseits durch eine zentrale Druckbelastung zur gleichmäßigen Fixierung der Schablone führt.

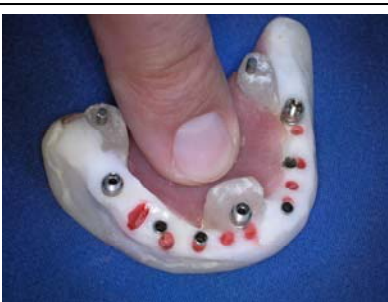

Abb. 36

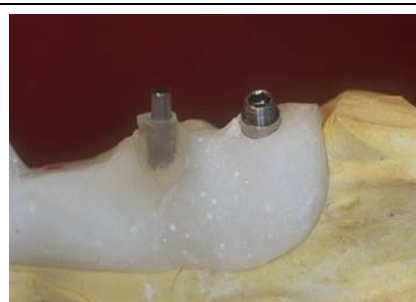

Abb. 37

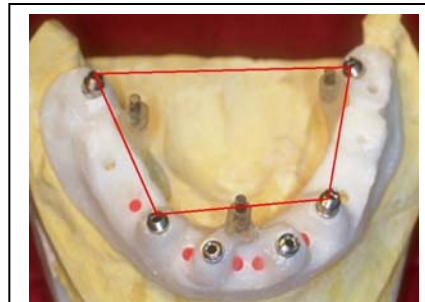


Abb. 38

Sind alle Hülsen gesetzt, wird die Schablone soweit skelettiert, dass keine störenden Schablonenteile die OP behindern Abb. 39. Die OP-Schablone ist zum Einsatz bereit. Die Basis der OP-Schablone ist unverändert geblieben - also identisch mit der Basis der Prothetikplanungsschablone.



Abb. 39 skelettierte OP Schablone

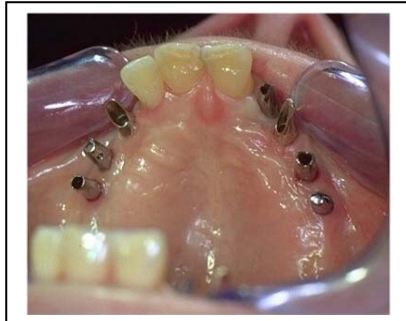

Abb. 40, Pfeilersituation nach Umplanung

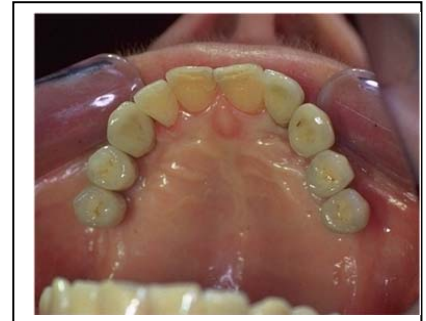

Abb. 41, Prothetisches Ergebnis

Während der Planung machen sich die Behandler OP-Vermerke über zusätzliche OP-Maßnahmen und Risiken. Diese werden auf den Ausdrucken der jeweiligen Implantatpositionen mit ausgedruckt. Dadurch ist auch Wochen nach vollzogener Planung gesichert, dass ein genauer OP-Verlauf mit allen Planungsdetails durchgeführt und für die Forensik dokumentiert werden kann. Zur Dokumentation des Falles wird eine "coPatient®" Daten CD erstellt, auf der sich ein "coDiagnostiX® Viewer" befindet. Die CD läuft auf jedem Rechner, ohne dass man im Besitz der Programmsoftware sein muss. Alle Einstellungen können - gleich wie in der coDiagnostiX Planungssoftware - in 3D Darstellung betrachten werden. Eine Planungskorrektur ist nicht möglich.

Die Prothetik

Abnehmbare Versorgungen

Bei zu hohem Zahnfleischverlust - also großer Interalveolarabstand - entscheiden wir uns meistens für abnehmbare Konstruktionen mit Galvanotechnik. Wir halten es nicht für sinnvoll, große Areale an ersetzttem Zahnfleisch aus Keramik auf "Stelzen" fest im Mund zu zementieren.

Solche Konstruktionen gelten als nur begrenzt hygienefähig. Der Tragekomfort ist eingeschränkt, die notwendigen Spalten zwischen Zahnfleisch und Prothetik führen zu einer reduzierten Phonetik mit z.B. zischender Aussprache und bergen viele Retentionsstellen, was periimplantitische Prozesse unterstützt. Hier sollten Patienten unbedingt von einer abnehmbaren Ausführung mit all ihren Vorteilen überzeugt werden.

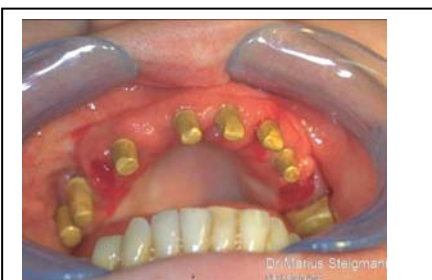

Abb. 42

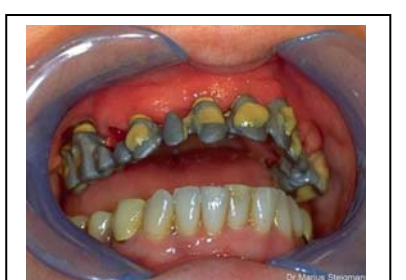


Abb.43

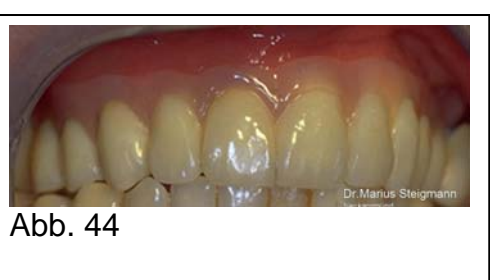

Abb. 44

Bilder Dr. Marius Steigmann Neckargemünd, Technik: W. Bollack Dentaltechnik

Beispiel einer abnehmbaren Brücke mit Galvanotechnik, Planung und Umsetzung

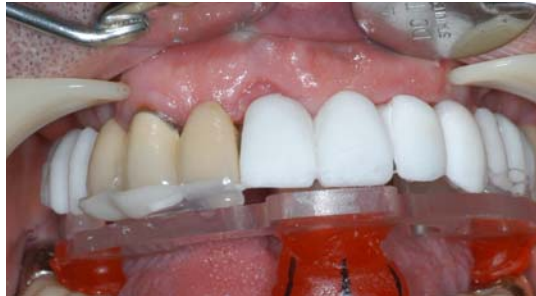

Abb. 45, Einprobe Planungsschablone

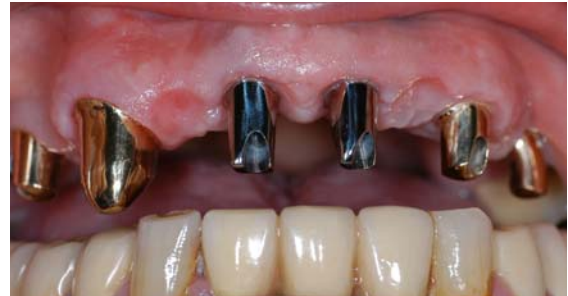

Abb.46, Primärteile u. Implantatpfosten

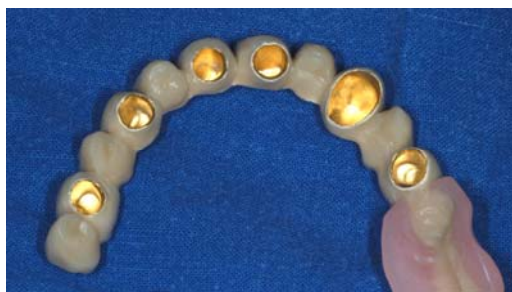

Abb. 47 Galvanoteleskope

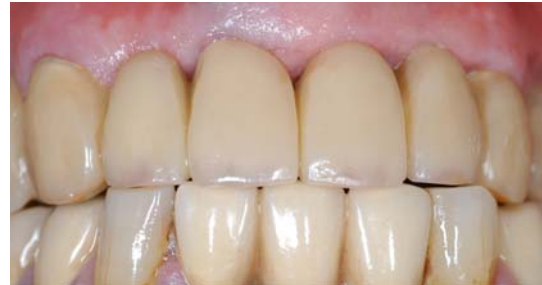

Abb. 48 Schlussbefund

Bilder Dr. Uwe Richter Heidelberg, Technik: W. Bollack Dentaltechnik

Festsitzende Versorgungen

Bei festsitzenden Versorgungen ist ein entsprechendes Weichgewebemanagement erforderlich, um ein natürliches Bild mit echten Papillen zu erzeugen. An dieser Stelle sei vermerkt, dass insbesondere bei computertomografischen Planungen mit häufig vorkommenden Knochendefiziten das weichteilchirurgische Management eine unbedingte Voraussetzung ist für geplante Augmentationsmassnahmen.

A priori muss die Weichteilabdeckung von durch Bone Split, Transplantation u.a. Maßnahmen vermehrten Knochen sichergestellt sein (Anmerkung Dr. Richter).

Denn nur wenn die rosa Ästhetik stimmt, können Kronen und Brücken wie echte Zähne aussehen. Dies ist allerdings ein sehr umfangreiches Thema und würde den Rahmen dieses Beitrages sprengen. Wir werden es in einer gesonderten Veröffentlichung publizieren.

Resümee: Die computergestützte Implantatplanung mit schablonengeführter Implantatinsertion hat sich durch überzeugende Vorteile am Markt etabliert. Voraussetzung ist weiterhin, dass sie vom erfahrenen Implantologen angewendet wird. Sie zeichnet sich aus durch:

- Risikominimierung, verkürzte OP Dauer
- Verbesserte Diagnose und OP Qualität
- Vorhersagbarkeit aus prothetischer chirurgischer und finanzieller Sicht
- Kostenvorteil im Vergleich zur Instrumentennavigation
- Leicht in jede Praxis integrierbar
- Mehr Sicherheit für Behandler und Patient

Kontaktadressen: Wolfgang Bollack Dentaltechnik e. Kfm.
Fachlabor für Implantologie und 3D Planung
Pfarrgasse 2, 69251 Gaiberg b. Heidelberg
Tel. 06223/5999, E-Mail: bollack-dental@t-online.de
www.bollack-dental.de

Dr. Uwe Richter
Rottmannstraße 2
69121 Heidelberg
Tel. 06221/410043
www.praxisdr Richter.de

Dr. medic stom IMF Neumarkt Marius Steigmann
Bahnhofstraße 64, 69151 Neckargemünd
Tel. 06223/73819
www.zahnarzt-praxis-heidelberg.de

An dieser Stelle möchte ich mich für die fachliche Unterstützung aus zahnärztlich, chirurgischer Sicht bei der Entwicklung der Gaiberger Navigationsschablone ausdrücklich bei Herrn Dr. Uwe Richter bedanken. Er ist einer der ersten Anwender des Verfahrens und hat die meiste Routine in der Anwendung. Herr Dr. Richter hat wesentlich Beiträge und Mitentwicklungen geleistet wie z.B. das prothetische Planungslumen und den Fingerprint. Er hat viele Ideen beigesteuert zur Form- und Händlingsverbesserung. Der Erfolg des Verfahrens ist ein gutes Beispiel für eine gelungene Teamarbeit zwischen Zahnarzt und Zahntechniker im Interesse einer verbesserten Behandlungsqualität zum Nutzen unserer Patienten.

ZTM Wolfgang Bollack
Gaiberg, den 5.März 2006